

PHOTOCOAGULATION DES LESIONS RETINIENNES DANS LA RETINOPATHIE DREPANOCYTAIRE

INTERETS ET LIMITES

Expérience du CHU de Cocody à Abidjan

V. KOFFI•, F.X. KOUASSI••, C. KEITA*, K. SAFEDE**, A. FANY***,
L. YOFFOU-ANDRE L•, A. AHNOUX•, D. YAGO•

RESUME

Cette étude porte sur quinze (15) patients drépanocytaires SC, âgés de 17 à 48 ans, présentant une rétinopathie drépanocytaire diagnostiquée à l'examen biomicroscopique du fond de l'œil et à l'angiographie rétinienne en fluorescence.

Le traitement a consisté en une photocoagulation sectorielle ou en une panphotocoagulation au laser à l'argon et s'est avéré d'autant plus efficace que les lésions étaient débutantes.

D'où l'intérêt d'une surveillance rigoureuse, biomicroscopique et angiographique, annuelle voire semestrielle des sujets drépanocytaires afin de réaliser une photocoagulation précoce des lésions rétinienne.

Mots-clés : Rétinopathie drépanocytaire, biomicroscopie, angiographie, photocoagulation, laser à l'argon

ABSTRACT

Photocoagulation of retinal lesions in drepanocytosis retinopathy: interests and limitations case of UHC of Cocody - Abidjan (Ivory Coast)

This study covers fifteen (15) patients (from 17 to 48 years old) who had SC drepanocytosis diagnosed during a biomicroscopic review of the background of the eye, and a retinal angiography in fluorescence. The treatment included a sectoral photocoagulation or an argon panphotocoagulation. Because the lesions were beginning, the treatment proved very efficient.

Therefore, an annual or even an quarterly biomicroscopic and angiographic strict monitoring of the drepanocytosis patients is crucial for completing an early

* Professeur agrégé, Chef du service d'ophtalmologie du CHU de Cocody - Abidjan.

** Professeur agrégé, Adjoint au Chef du service d'ophtalmologie du CHU de Cocody - Abidjan.

*** Professeur agrégé, Chef du service d'ophtalmologie du CHU de

photocoagulation of retinal lesions.

Key-words : Retinopathy drepanocytosis, biomicroscopy, angiography, photocoagulation, argon laser.

INTRODUCTION

La rétinopathie représente une complication redoutable dans l'évolution de la drépanocytose, aboutissant inexorablement à la cécité, surtout dans le type SC.

La photocoagulation au laser à l'argon permet de traiter des lésions vasculaires qui constituent le point de départ des complications les plus graves.

Nous avons dans notre service pratiqué la photocoagulation chez une quinzaine de patients et nous vous livrons dans ce travail les résultats que nous avons obtenus.

I - MATERIEL ET METHODE

Notre série porte sur quinze (15) patients (30 yeux) adressés pour lésions oculaires de rétinopathie drépanocytaire et ayant subi un examen au verre à trois (3) miroirs et une angiographie.

Les séances de photocoagulation ont été réalisées en différentes séances selon l'étendue et la nature des lésions.

Un premier contrôle a été effectué au troisième mois et un second à un an.

Treichville - Abidjan.

• Assistant Chef de Clinique service d'ophtalmologie, CHU de Cocody - Abidjan.

•• Ancien Interne des Hôpitaux, service d'ophtalmologie - CHU de Cocody - Abidjan.

II - RESULTATS

A) Age

L'âge des patients varie de 17 à 48 ans.

B) Sexe

On dénombre 9 hommes pour 6 femmes

C) Répartition des lésions (Photos 1 et 2) (Tableau 1)

Photos n°1 et n°2 :
Aspects angiographiques de la
rétinopathie drépanocytaire

- . Néo-vaisseaux avec extravasation de fluorescéine
- . Shunt artério-veineux
- . Sea-fan
- . Territoires ischémiques

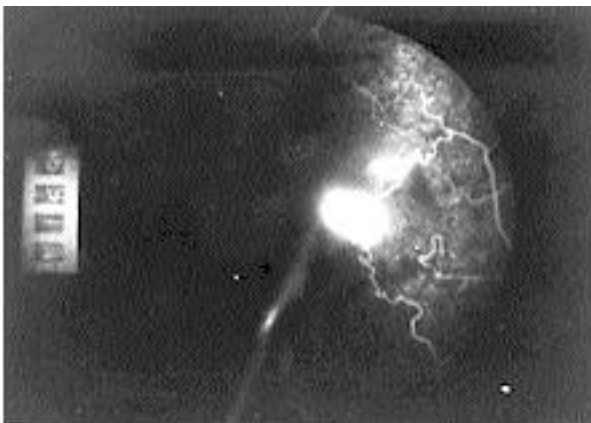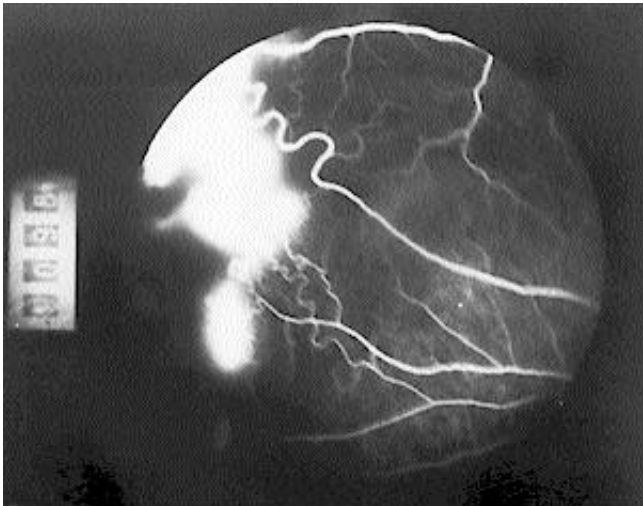


Tableau 1 : Distribution des anomalies vasculaires rétiniennees

Anomalies vasculaires rétiniennees	Nombre d'yeux
Occlusions vasculaires périphériques	26
Shunt artério-veineux	26
Territoires ischémiques périphériques	26
Néo-vaisseaux	20

Patients monophthalmes ayant un œil atteint d'hémorragie du vitré et/ou de D.R. : 4.

D) Evolution après traitement (Photos 3 et 4)

Photo n°3 : Régression des lésions vasculaires après photocoagulation

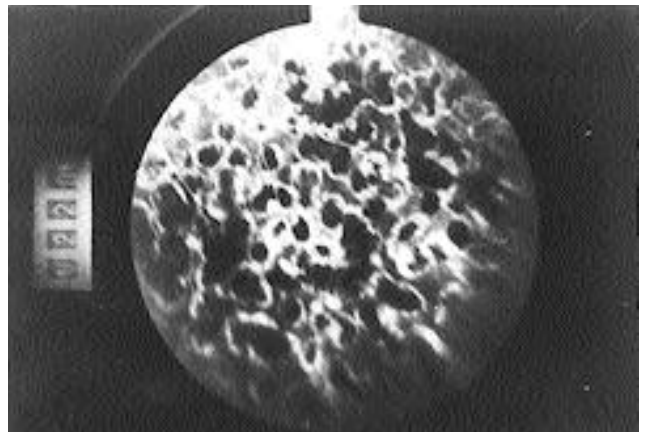
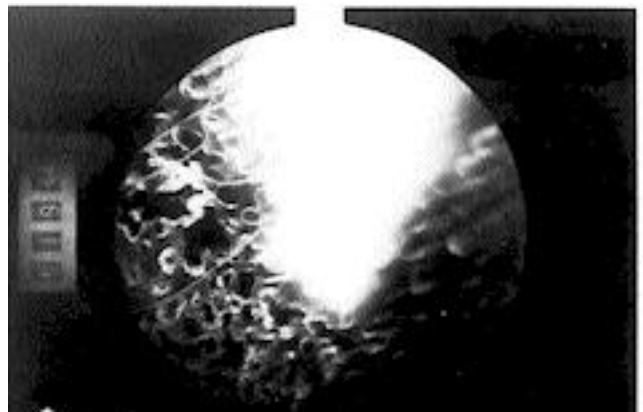


Photo n°4 : Persistance d'une hyperfluorescence après photocoagulation



- Régression totale des lésions vasculaires : 21 cas.
- Progression des lésions vasculaires (déformations, shunt A-V) Sea-fan, Territoires ischémiques) après traitement : 3 cas.
- Persistance d'une hyper-fluorescence néo-vasculaire après traitements : 2 cas.

III - COMMENTAIRES

L'efficacité de la photocoagulation sur les lésions de la rétinopathie drépanocytaire ne fait aucun doute avec la disparition totale des lésions dans 21 cas sur 26.

Il faut noter la survenue de deux (2) hémorragies localisées au cours du traitement entraînant la suspension de celui-ci. La reprise ayant eu lieu après éclaircissement des milieux.

Lorsque nous avons observé une extension des lésions, nous avons pratiqué une photocoagulation à nouveau.

Dans les deux cas de persistance de l'hyper-fluorescence après traitement, il s'agissait en fait de néo-vaisseaux avec un support fibro-gliale s'étendant dans le vitré. Une photocoagulation plus large vers l'ora serrata a été réalisée.

La topographie des lésions débutantes nous a amené à pratiquer une photocoagulation périphérique temporale semi-circulaire (lieu où l'on retrouve toujours les lésions initiales), au moindre doute ophtalmoscopique ou angiographique surtout chez les patients ayant un œil adelphe ne pouvant bénéficier de la photocoagulation en raison des complications graves.

IV - DISCUSSION

L'analyse des résultats montre que les lésions les plus difficiles à faire disparaître sont les néo-vaisseaux soutenus par une prolifération fibro-gliale avec souvent une réaction vitréenne en regard rendant plus difficile sinon impossible

la réalisation des impacts.

Ces cas de figure devraient bénéficier d'une cryothérapie ou au mieux d'une vitrectomie dont nos services ne disposent pas encore.

La précocité du traitement photocoagulateur est donc capitale.

Pour cela, il est indispensable de soumettre le patient drépanocytaire à une surveillance systématique au moins annuelle comportant un examen au verre à trois (3) miroirs et une angiographie fluoroscéinique pour dépister les lésions élémentaires.

Le traitement sera :

- Une photocoagulation circonférentielle de la rétine périphérique jusqu'à la limite des anomalies visibles pour les lésions élémentaires et les néo-vaisseaux.
- Une panphotocoagulation rétinienne quand il y a une extension des lésions au pôle postérieur.
- Une photocoagulation semi-circulaire systématique de la rétine temporale. (localisation des lésions débutantes) au moindre doute ophtalmoscopique ou angiographique surtout s'il existe une atteinte importante de l'œil adelphe.

CONCLUSION

La drépanocytose touchant environ 12 % de la population ivoirienne avec une atteinte rétinienne particulièrement importante chez les sujets en pleine activité, il apparaît dans le cadre de la lutte contre la cécité, de considérer cette affection comme un réel problème de santé publique qui par une action conjuguée des ophtalmologistes et des hématologues pourrait trouver des solutions satisfaisantes.

BIBLIOGRAPHIE

- 1 - ASDOURIAN, MORTON, GODBERG
Macula infarction in sickle cell beta + thalassaemia.
Retina, 1982, 2 (43).
- 2 - AUGUSTIN MALBREL, JOUHAUD
Atteinte oculaire dans une bêta thalassémie mineure.
BSOF, 1984, 84,(3) : 323-327.
- 3 - BRONNER, DREYFUSS, BOUKOFFA, GARCIA
Anomalies vasculaires de la périphérie du fond de œil et hémoglobines.
BSOF, 1981
- 4 - CONDON, JAMPOL, FORD, SERJEANT
Choroidal neovascularization induced by photocoagulation in sickle cell disease. Br. J. Ophthalmol, 1981, 65,(3);192-197

- 5 - CONDON, SERJEANT
Ocular findings in hemoglobin SC disease in Jamaica
Am. J. Ophthalmol, 1972, 74 (5) : 921-931.
Ocular findings in sickle cell thalassaemia in Jamaica
Am. J. Ophthalmol, 1972, 74, (6) : 1105-1109.
Ocular findings in homozygous sickle cell anemia in Jamaica
Am. J. Ophthalmol, 1972, 73 (4) : 533-543.
- 6 - DURANT, JAMPOL, DAILLY
Exsudative retinal detachment in hemoglobin SC disease.
Retina 1982, 2 (3).
- 7 - GALINOS, RABB, GOLDBERG, FRENKEL
Hemoglobin SC disease and iris atrophy.

- Am. J. Ophtalmol, 1973, 75 (3) : 421-425.
8 - GOLDBERG
Classification and pathogenesis of proliferative sickle retinopathy.
Am. J. Ophtalmol, 1971, 85 (4) : 428-437.
- 9 - HAMARD, COQUELET, JAEGER
Manifestations ophtalmologiques de hémoglobinoses
Arch. Ophtalmol (Paris), 1974, 34 (1), 31-34.
- 10 - HAMARD, BERRANGER, DUREUIL
Les lésions vasculaires de la périphérie rétinienne au cours des maladies de l'hémoglobine.
Bull. Soc. Ophtalmol, Fr, 1979, 79,(4-5), 445-447
- 11 - MASSA, DE VLOO, JAMOTTON
Fluorescein angiography in the bulbar conjunctiva in sickle disease.
Bull. Soc. Belge. Opht, 1966, 142-1
- 12 - MIVAYOTA, AGACIO, GOLDBERG
Fluorescein angiography in the bulbar conjunctiva in sickle disease.
Am. J. Ophtalmol., 1973, 5 : 980-992.
- 13 - RICHER
Manifestations rétinienne dans 52 cas d'hémoglobinose.
Thèse Médecine Toulouse, 1981.
- 14 - TOLENTINO
Ocular conditons associated with vitreous haemorrhage
- 15 - WELSH, GOLDBERG
Sickle-cell hemoglobin and its relation to fundus abnormality.
Arch. Ophtalmol, 1966, 75, 3 : 353-362
- 16 - WILHELM, ZAKOV, HOELTGE
Erythropheresis in treating retinal detachments secondary to sickle-cell retinopathy.
Am. J. Ophtalmol, 1981, 92 (4) : 582-583.