

# CAT devant un ictère cholestatique

Dr N.Annane, L.Abid

Service de chirurgie viscérale. Pr. L.Abid  
Hôpital de Bologhine

# Introduction, définition

- **L'ictère** est un symptôme clinique → coloration jaune des téguments et des muqueuses →  $BT \geq 50 \mu\text{mol/l}$  → à un obstacle au niveau des voies biliaires.
- L'ictère est **fréquente** en pratique quotidienne.
- La démarche diagnostique → facilitée par l'échographie abdominale.
- L' étiologie :
  - Affections bénignes
  - Affections malignes
- La thérapeutique → Facile à difficile → Multidisciplinaire

# Mécanisme de la cholestase

- L'obstacle mécanique sur la VBP → **cholestase extrahépatique.**
- Trouble de la sécrétion ou excrétion biliaire → **cholestase intrahépatique.**

# physiopathologie

- **Cholestase extrahépatique:**

obstacle de la VBP → dilatation des VB extrahépatique → dilatation des VB intrahépatique → augmentation de la perméabilité canaliculaire → inversion de la polarité de l'hépatocyte ( éléments normalement sécrétés dans la bile, refluent dans le sang.

- **cholestase intrahépatique:**

- obstruction des VB intrahépatique (Tm comprimant les VB).
- altération des canaux biliaires (cirrhose biliaire primitif (CBP).
- altération du système de transport à tout les niveaux de la cellule hépatique (membrane basale, intracellulaire, canaliculaire).

# Circonstances de découverte

- **Ictère obstructif** →
  - Syndrome cholédocien ou Ictère nu
  - Selles décolorées, urines foncées et prurit
- **Hépatomégalie de stase** → bord antérieur du foie moussé
- **Vésicule palpable** → vésicule de stase ou tumorale
- Présence de **vomissements alimentaires et/ou d'un méléna**
- La démarche diagnostique a 03 étapes:
  - Diagnostic positif et de siège
  - Diagnostic étiologique → **bénin ou malin ?**
  - Diagnostic de résecabilité

## Démarche de la prise en charge

- reconnaître l'ictère cholestatique.
- Apprécier sa gravité.
- Rattacher à une cause.
- Traiter le symptôme et la cause.

## Démarche de la prise en charge

- **reconnaitre l'ictère cholestatique.**
- Apprécier sa gravité.
- Rattacher à une cause.
- Traiter le symptôme et la cause.

# Démarche diagnostique

- **L'interrogatoire** : âge, ATCD, alcool, médicament.
  - SF: **douleur** biliaire ou pancréatique, AEG, fièvre , **prurit, coloration des selles et urines.**
- **l'examen clinique**: vésicule ou masse palpable.
- **Biologie**:
  - ↗ BT (BC), PAL, des ↑ GT, et cholestérol. ↓TP, transaminases.

## Quelques tableaux évocateurs

- **Affections bénignes:**

Bon état général, **ictère régressif**

- **Cancer vésiculaire:**

Ictère, vésicule palpable distendue ou tumorale

- **Cancer de la VBP:**

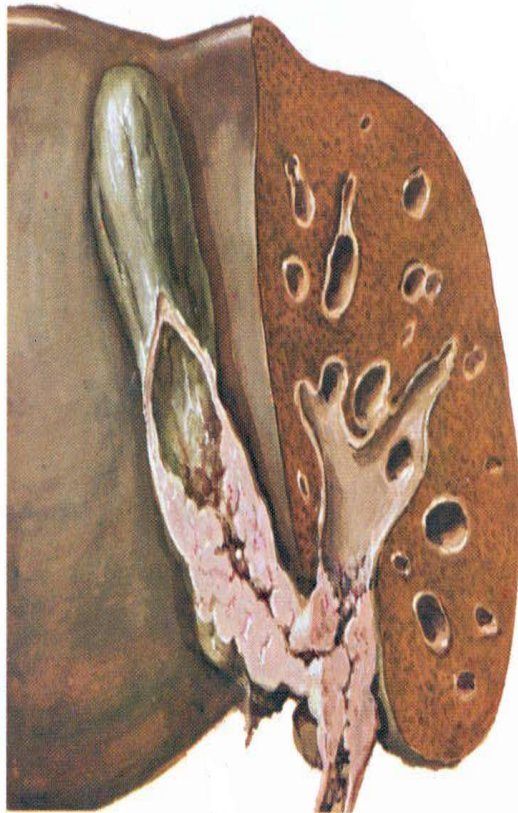
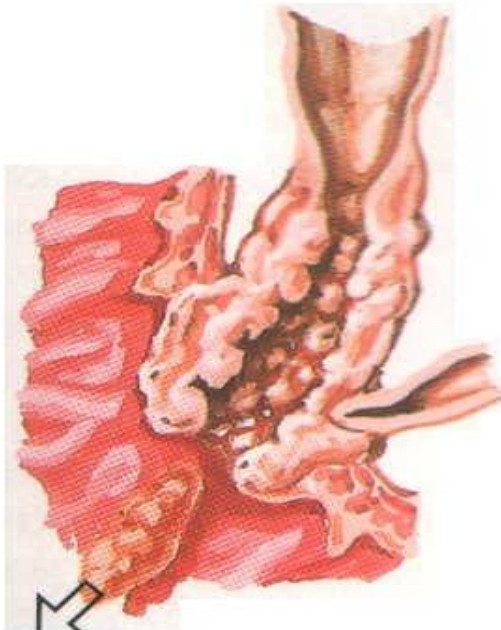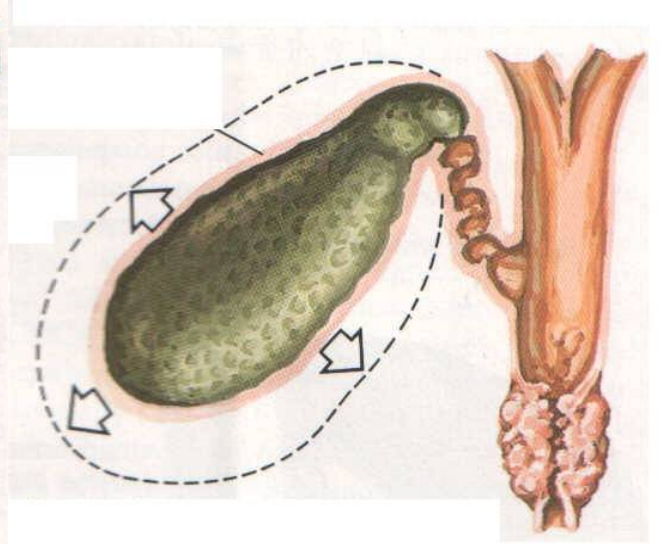
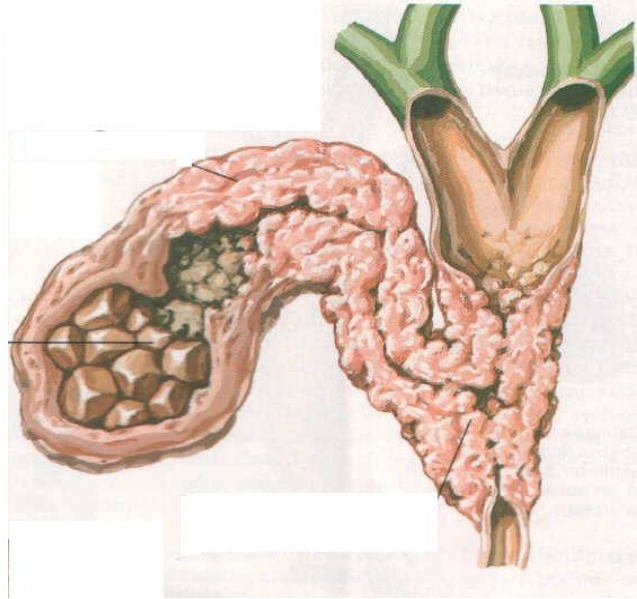
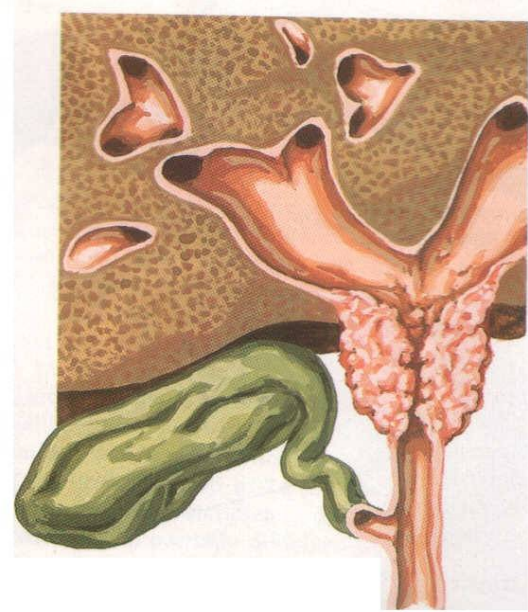
Ictère nu

- **Cancer de la tête du pancréas:**

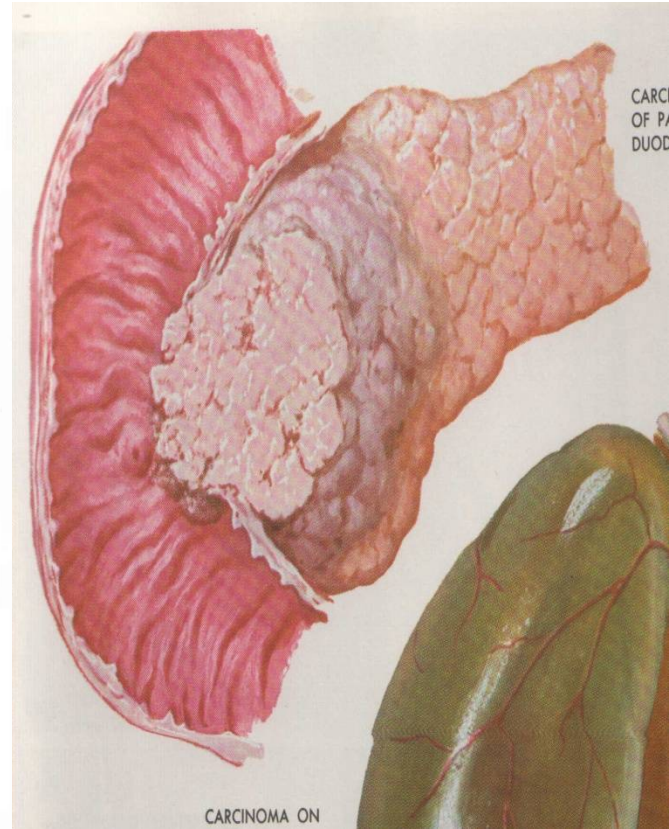
Ictère, vésicule palpable de stase.

- **Ampullome Vatérien:**

Ictère, possibilité d'un méléna ou de fièvre.



Cancer du col vésiculaire  
entraissant le hile



CARCINOMA ON

CARCI  
OF PA  
DUOD

## Démarche de la prise en charge

- reconnaître l'ictère cholestatique.
- **Apprécier sa gravité.**
- Rattacher à une cause.
- Traiter le symptôme et la cause.

# Complications de l'ictère

- **Angiocholite** non compliquée → T° élevée allant de 38,5- 39°C.
- **Angiocholite compliquée**
  - Abscès hépatique.
  - Hémorragie digestive
  - Trouble neurologique.
  - Insuffisance rénale
- À long terme → une cirrhose biliaire secondaire

## Démarche de la prise en charge

- reconnaître l'ictère cholestatique.
- Apprécier sa gravité.
- **Rattacher à une cause.**
- Traiter le symptôme et la cause.

# L'examen morphologique

- De nouvelles techniques d'imagerie médicale, notamment la **cholangiographie par résonance magnétique (Bili- IRM)** et l'**échoendoscopie**, sont **plus sensibles** que la **tomodensitométrie**.
- Le **cathétérisme rétrograde** par voie endoscopique ne garde que des **indications à visée thérapeutique**.

# Echographie abdominale

- **Examen clé**

- **Etudier la dilatation des voies biliaires intra-hépatiques et la voie biliaire principale.**
- **Préciser le contenu de la VBP**
- **Situer le niveau de l'obstacle: hilaire, pédiculaire ou bas cholédoque.**
- **Echostructure de la glande hépatique.**
- Etudier la vésicule biliaire: volume, paroi, contenu.
- Etudier le pancréas (échostructure, possibilité de tumeur, diamètre du Wirsung).
- Rechercher la présence éventuelle d'adénopathies.

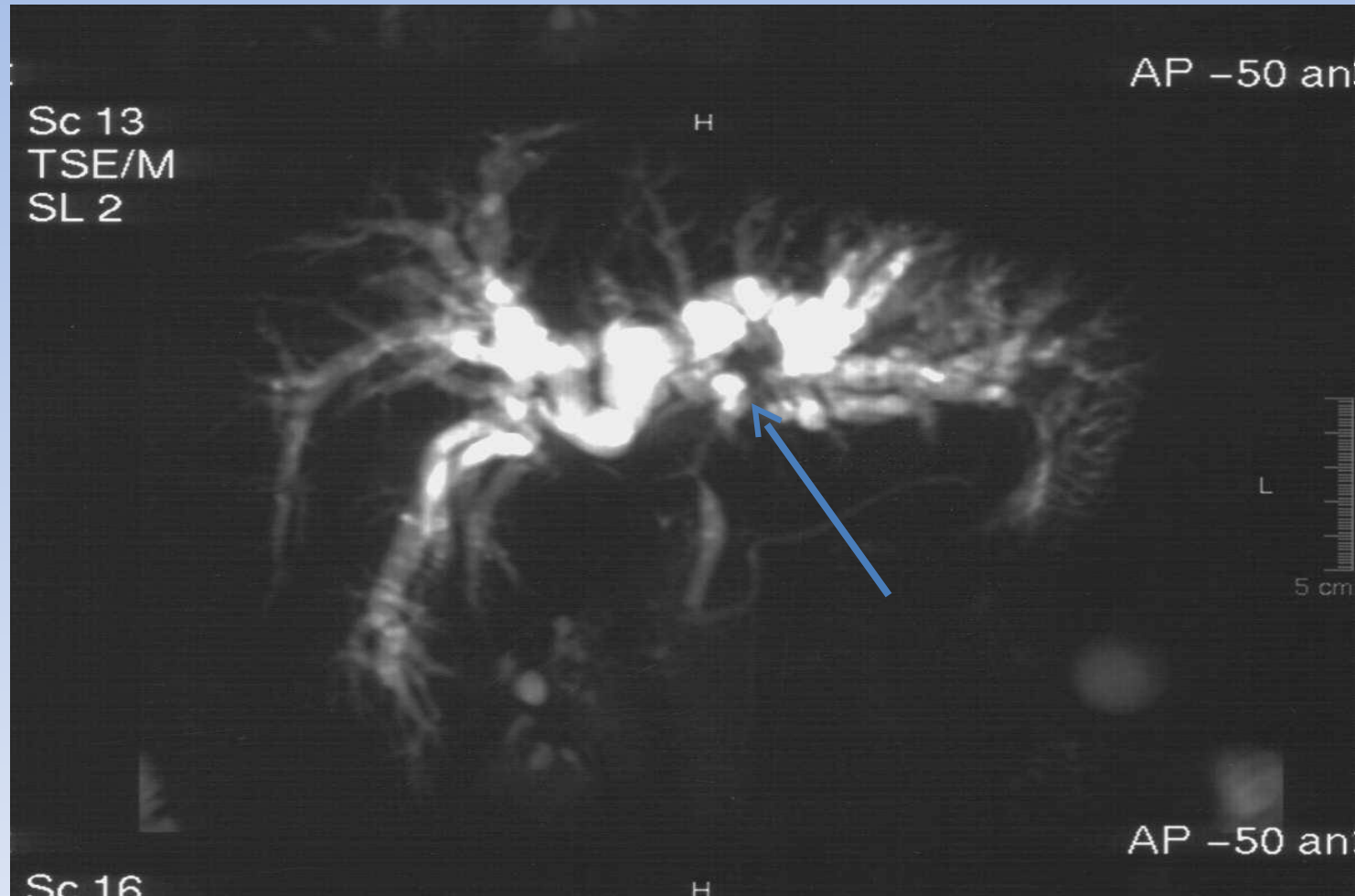
## A la fin de l'examen échotomographique

- 1ere situation → diagnostic étiologique fait  
LVBP, KHF rompu, cancer vésiculaire, cancer hilare, cancer de la tête du pancréas
- 2eme situation → diagnostic étiologique non fait, mais le siège de l'obstacle est reconnu.
  - Obstacle du tiers supérieur (hilaire)
  - Obstacle du tiers moyen
  - Obstacle du tiers inférieur
- Quels examens faire à partir de cette étape ?  
bili-IRM, écho-endoscopie, TDM, IRM, CPRE.

# Obstacle des tiers supérieur et moyen

	<b>Bili-IRM :</b>	<b>Echo-endoscopie.</b>
<b>Avantage</b>	<ul style="list-style-type: none"><li>-Etudie bien le contenu des VB</li><li>-Etudie bien les voies biliaires.</li><li>-Siege de l'obstacle en le caractérisant.</li><li>-praticable quelque soit l'état du patient</li><li>- Ne nécessite aucune préparation</li></ul>	<ul style="list-style-type: none"><li>-Etudie bien les voies biliaires jusqu'en sous hilaire.</li><li>-le pancréas ainsi que la sphère péri pancréatique.</li><li>-Performante pour les petites lésions</li></ul>
<b>Inconvénient</b>	<p>Ne permet pas de geste de drainage</p>	<ul style="list-style-type: none"><li>- Examen invasif .</li><li>- Opérateur dépendant.</li><li>- Ne permet pas de geste de drainage.</li></ul>

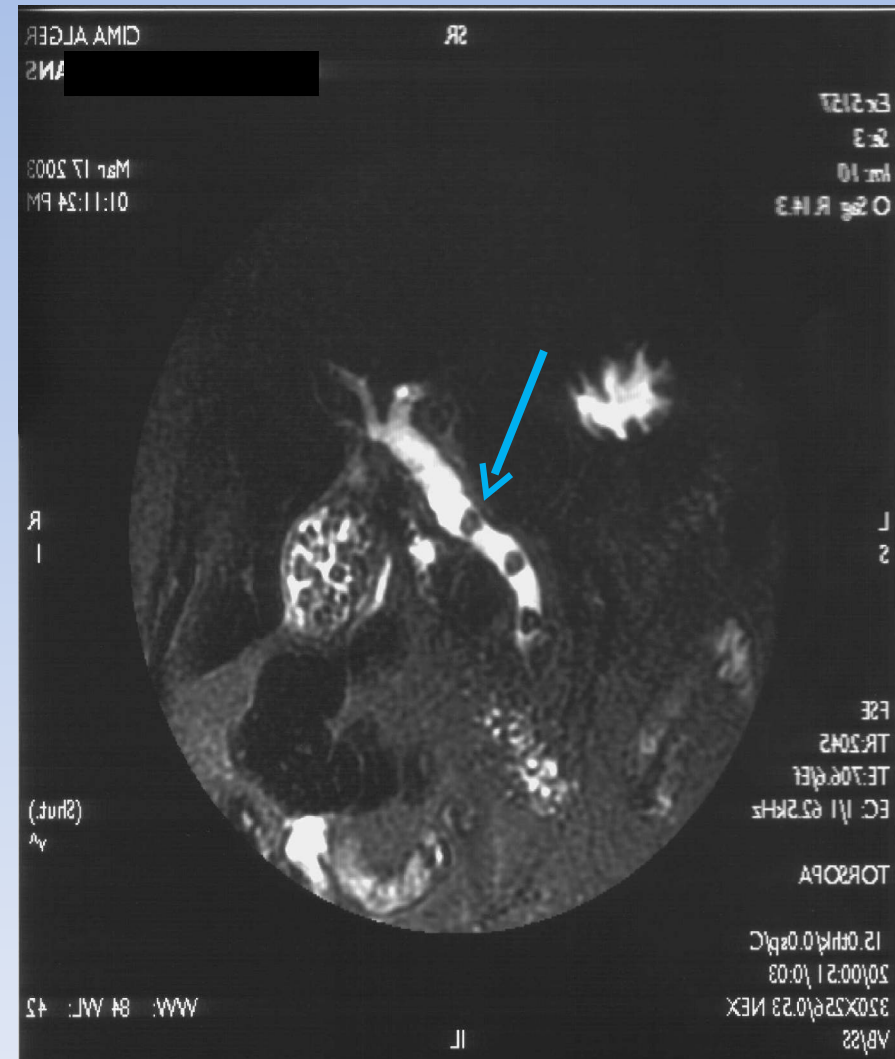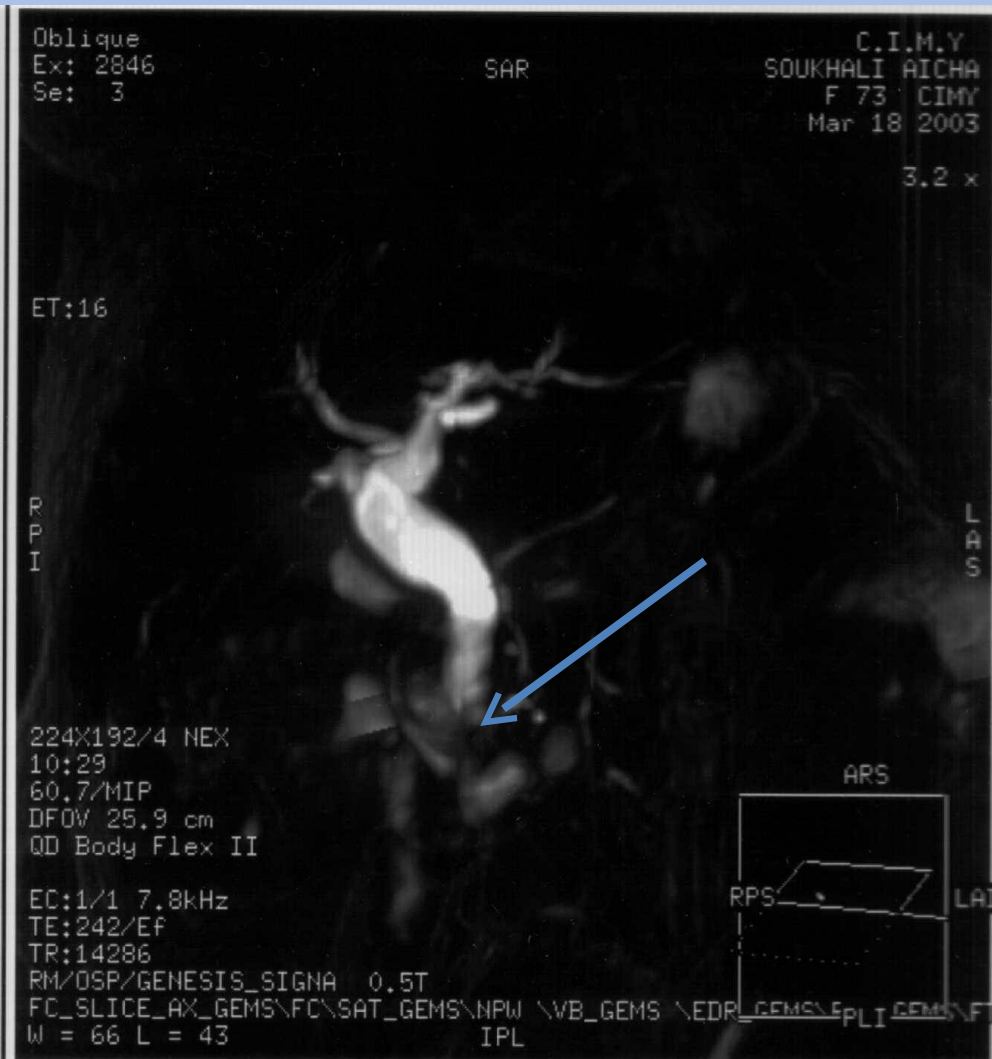# Obstacle du 1/3 supérieur



# Bili-IRM

obstacle du 1/3 inf

LVBP

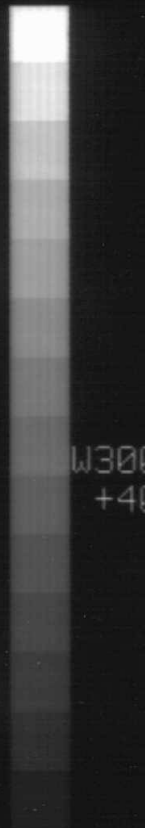
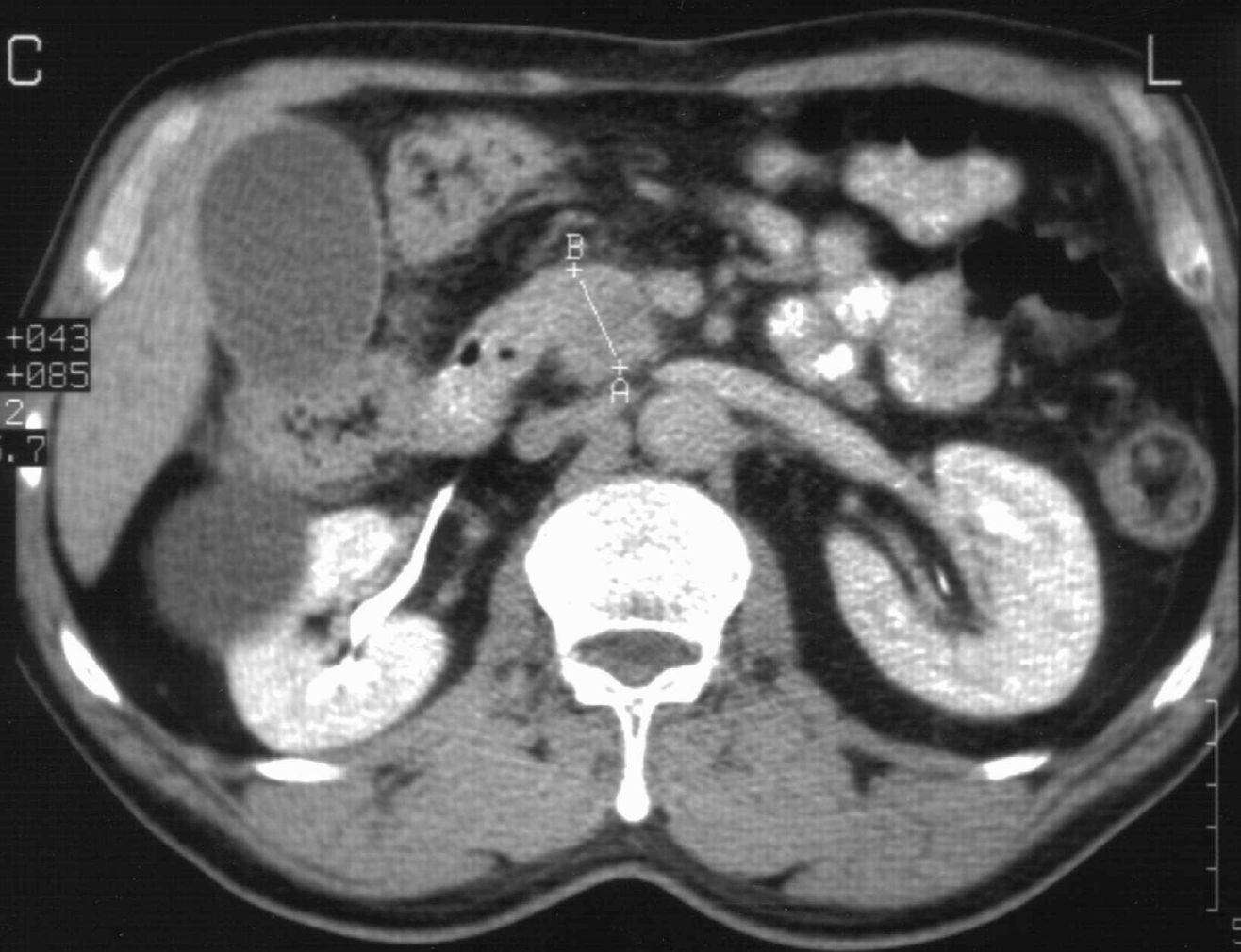

## Obstacle du tiers inférieur

- **écho-endoscopie** est l'**examen de choix** (exploration de l'ampoule de Vater, du pancréas et de la VBP)
- **tomodensitométrie** (scanner hélicoïdal et l'angio-scanner) → cancer de la tête du pancréas (étude de la tumeur, de ses connexions avec les organes de voisinage et l'extension aux adénopathies).
- **Bili-IRM couplée à l'IRM et l'angio-IRM a un avantage → 1/3 inf**
- **CPRE → Si sphinctérotomie envisagée (LVBP, KHF et ampullome)**

S 5 3.05  
P -115  
A 0  
B 292  
F 2C  
HF/S  
120KV  
250MA

A: -004, +043  
B: -023, +085  
A-B=26.2  
<=-65.7



W300  
+40

512\*512  
MAG\*1.2

ABD

# Etiologies

## Pathologie extra-hépatique:

### Maligne:

- **Kc pancréas, Kc VBP, ampullome Vatérien:** ictère, fièvre, méléna, évoque ce dernier.
- Compression / Tm de voisinage ou ADP tumorale

### Bénigne:

- **Lithiases des VBP.**
- **Traumatisme VBP.**
- Parasite (ascaris, **Kyste hydatique du foie, particulièrement lorsqu'il se rompe au niveau des voies biliaires**), caillot sanguin.
- Cholangite sclérosante primitive; maladie inflammatoire chronique et congénitale ne provoque pas de dilatation des voies biliaires.
- Compression / ADP inflammatoires

# Etiologies

## Pathologie intra-hépatique:

- Hépatite aiguës: virale, alcoolique, médicamenteuses.
- Obstructions aigues des VSH(des veines sus hépatiques).
- Ischémie hépatique
- Lésions ductulaires: CSP intra-hépatique, GVH,
- **Tumeurs primitives: carcinome hépatocellulaire.**
- **Cholangiocarcinome.**
- **Tumeurs secondaires**
- Infiltrations hépatiques: granulomatoses:( tuberculose, sarcoidose), amylose, maligne
- Infections: septicémie (endotoxines bactériennes)
- Cholestase constitutionnelle: Dubin Johnson, Rotor.

**Autres:** paranéoplasique, Grossesse, post-op, cirrhose

## Démarche de la prise en charge

- reconnaître l'ictère cholestatique.
- Apprécier sa gravité.
- Rattacher à une cause.
- **Traiter le symptôme et la cause.**

# Conduite thérapeutique

- **Drainage en urgence si angiocholite ne répondant pas au traitement médical en 24 - 48h :**

**Chirurgie ou sphinctérotomie endoscopique .**

**L'intervalle entre l'apparition de l'ictère et le traitement doit être le plus court possible (au maximum 1 mois).**

- La préparation à l'intervention →  
Remplissage vasculaire, injection de vitamine K.  
ATB → si angiocholite
- Bilan pré opératoire:  
Fonctions hépatique, rénale, cardiaque et respiratoire et une crase sanguine.

# Thérapeutique

- **La chirurgie:**

LVBP, KHF, Traumatisme de la VBP.

Cancer des voies biliaires, de la tête du pancréas, ampullome vatérien

- **Le traitement endoscopique** → Sphinctérotomie endoscopique.

LVBP, KHF rompu dans les voies biliaires,

ampullome → ampulectomie

- **Le traitement radiologique** →

Le drainage par prothèse percutanée et trans-tumoral.

les prothèses → trt palliatif ou préparation à l'intervention → affection néoplasique

# Conclusion

- Ictère cholestatique → origine multifactorielle
- Fréquent dans notre pratique quotidienne.
- C'est une urgence diagnostique et thérapeutique.
- Echographie abdominale → examen clé
- La chirurgie reste jusqu'à l'heure actuelle l'arme thérapeutique principale dans notre pays.
- L'amélioration du pronostic → diagnostic et prise en charge précoces.